Ein

Fall von Eventration.

Inaugural-Dissertation

zur

Erlangung der Doctorwürde

in der

Medicin, Chirurgie und Geburtshülfe

unter

Genehmigung der hochlöblichen medicinischen Facultät zu Marburg

eingereicht von

Carl Plume

aus Neudamm.



MARBURG.
Druck von C. L. Pfeil.
1883.

Meinem verehrten Lehrer

Herrn Prof. Dr. Dohrn

der mich bei vorliegender Arbeit freundlichst unterstützt hat, sage ich hiermit meinen herzlichsten Dank.

Der Verfasser.

Die nachstehend beschriebene Frucht wurde der hiesigen Entbindungsanstalt durch Herrn Dr. Eichelberg in Hanau übersandt, und ihre Untersuchung mir durch Herrn Professor Dohrn gütigst gestattet.

Das Gewicht des Foetus beträgt 1490 grm. inclusive der mit ihm eng verwachsenen Placenta; die Länge desselben 26,5 cm. Diese letztere Bestimmung war etwas schwierig auszuführen, da der Fruchtkörper hochgradig und in ganz eigenthümlicher Weise nach hinten übergebeugt ist. Der Kopf des Foetus ist in Anbetracht der Gesammtentwickelung sehr gross; derselbe misst

in der Peripherie . . .	32	cm.
im Diameter ment. occipit.	11,2	„
„ „ front. occip. .	9,6	„
„ „ bipariet. . .	7,5	„
„ „ bitempor. .	6,1	„

Die grosse Fontanelle ist grösser als normal, die Nähte stark klaffend; die Kopfknochen selbst sind im übrigen fest gebaut. Der panniculus adiposus ist mässig entwickelt. Die untern Extremitäten sind im Vergleich mit Kopf und den obern Extremitäten in der Entwicklung zurückgeblie-

ben. Wollhaare befinden sich an einzelnen Stellen des Körpers.

In den Augen ist die Pupillarmembran noch vorhanden. Das Gesicht, Hände, Füsse sind normal; abgesehen von der fehlerhaften Stellung der unteren Extremitäten, die nachstehend noch beschrieben ist.

Am Kopf befindet sich nichts Abnormes, ausser einer geringen Vertiefung von 1,0 cm. Länge und 0,25 cm. Tiefe in der Mitte des harten Gaumens. Doch zeigt sich kein in die Nasenhöhle durchgehender Spalt.

Das Alter des Foetas würde nach Allem desshalb Ende des 7. bis erste Hälfte des 8. Monats zu rechnen sein.

Eigenthümlich ist die Gesammtkörperhaltung der Frucht: man könnte es eine Rückwärtsknickung des Rumpfes nennen. Der Kopf ist scharf zurückgebogen, Thorax und Abdomen springen stark hervor; die unteren Extremitäten sind so vollständig nach hinten und aufwärts gebogen, dass die Planta der Füsse das Hinterhaupt berührt.

In welcher Weise die untern Extremitäten mit dem Scelet zusammenhängen, lässt sich bei der äusseren Untersuchung nicht constatiren; das Becken scheint defect gebildet zu sein. Die Verbindung zwischen Oberschenkel und Hüfte ist weit lockerer als normal. Ein Anus ist an normaler Stelle vorhanden, doch dringt die vorsichtig eingeführte Sonde nur 1,5 cm. tief ein.

Ein vollständiger Defect der äusseren Genitalien ist auffallend, und vom grössten Interesse ist der Befund wie er sich am Abdomen der Frucht zeigt.

Dicht unter dem Sternum sind Intestina in einem vorn offenen, geborstenen Sacke vorliegend. Klappt man die Seitenwände aneinander, so entsteht ein Tumor der an seiner der regio umbilicalis anhaftenden Ursprungsstelle einen Umfang von 23,5 cm. hat, in seiner grössten Peripherie von 29 cm. bei einer Höhe von 12 cm. In der Ausdehnung wie der Sack zu Tage liegt fehlen die Bauchdecken gänzlich.

Lässt man den Bruchsack wieder auseinanderfallen, wie es Fig. I zeigt, so liegt die Leber *l* vor; darunter Darmschlingen *d*. Unter der Leber geht der Bruchsack mit seiner äusseren Lage in die Decke der unmittelbar anliegenden Placenta *p* über.

Der Sack selbst besteht aus zwei Schichten, wohl Amnion und Peritoneum, die an einzelnen Stellen zusammen adhäriren, an andern sich trennen lassen. Mit einer wulstigen Auftreibung setzen sich die äussern Hautdecken am Rande des Bruchsackes ab, nach Art eines Ringes und gehen in das Amnion über, das, wie gesagt, sich auf die Placenta fortsetzt.

Die Placenta selbst ist oval, 14 cm. breit, 16 cm. lang und zeigt nichts Aussergewöhnliches.

Das innere Blatt des Bruchsackes (Peritoneum) geht nach unten und innen und adhärirt mittelst breiter Verbindung an einem Darmstück, das für ein Colon gehalten werden muss.

Die Leber ist sehr gross und hat zwei Lappen. Der linke ist 4 cm. breit und 3 cm. dick; der rechte Lappen 8½ cm. breit und 5 cm. dick. An derselben zeigen sich mehrere peritonitische Adhäsionen, die nach dem Bruch-

sack hinführen. Unter der Leber liegt der Magen und unter und hinter diesem ein Gebilde von bohnenförmiger Gestalt, 3 cm. lang, 0,75 breit und 0,5 cm. dick. Es zeigen sich bei microscopischer Untersuchung keine Nierenkanälchen oder Glomeruli — es muss dasselbe also für die Milz gehalten werden. Die vorliegenden Darmschlingen sind ebenfalls mehrfach mit einander verlöthet, ebenso mit dem Bruchsack und in sehr geringem Maasse gefüllt (Meconium?).

Unter dem Dünndarm liegt ein breiter Sack von 8 cm. Länge und 3 cm. Breite, der blind auf der einen Seite endigt. Es wird derselbe für das colon ascendens angesprochen werden müssen, da derselbe beim Einblasen von Luft, ebenso wie der Dünndarm und Magen, sich aufbläht.

Die Umbilicalvene sieht man in die Leber eintreten; dann lässt dieselbe sich nach rückwärts eine Strecke um den Bruchhals, dessen grössten Theil sie ringförmig nach links umzieht, verfolgen, um unter dem Amnion *a* auf der Placenta zu verschwinden.

Ebenso gehen zwei Gefässe — wohl die arteriae umbilicales — nach rechts und links um den Bruchsackhals, um auf die Placenta mit überzugehen; die eine in naher Nachbarschaft mit der Umbilicalvene.

Schliesslich erregt bei der äussern Untersuchung ein an dem Bruchsack hängendes Gebilde unsere Aufmerksamkeit. Dasselbe hat die Gestalt einer kleinen plattgedrückten Birne *b*, hängt durch einen 1 cm. langen Stiel dem Bruchsack an und ist selbst von einer Fortsetzung des Amnion überkleidet. Die Länge desselben beträgt 4 cm., die Breite 2 cm., die Dicke 0,50 cm. An diesem Appendix geht die Bedeckung in eine nussgrosse sackförmige

Erweiterung von 1,75 cm. Weite über; hier hat ein schräges Abreissen dieser Erweiterung stattgefunden.

An mehreren Stellen der Peripherie fühlt man spitze harte Hervorragungen. Die Bedeutung dieses Gebildes ist unklar und wird die weitere Untersuchung darüber Aufschluss geben müssen.

Zu dem Ende wurde versucht die Hautdecken abzupräpariren, was indess wegen des festen Anhaftens und Zerreissens derselben nicht gelang. Es wurde hierauf eine Spaltung des Appendix in zwei Hälften vorgenommen und zeigte sich nachstehender überraschender Befund:

In einer braunen, schmierigen Masse sind deutlich Conturen eines Embryonalkörpers verfolgbar. An dem obern breiten Ende befindet sich eine grössere harte Rundung Fig. II. *s* von 1 cm. Durchmesser; darin eine gelbliche Masse. Von hier verläuft ein convexer harter Streifen *r* am Rande des Gebildes entlang Unter diesem Streifen befindet sich eine lederfarbene wachsartige Masse.

Es werden von der harten Rundung und den oben erwähnten scharfen Hervorragungen Theilchen unter das Microscop gebracht und Salzsäure zugesetzt: es zeigen sich deutlich Knochenkörperchen; während andere Theile unter dem Microscop sich als Knorpel erweisen.

Nach diesem Befunde und da das ganze Bild dafür spricht, muss die harte Rundung als Schädelknochen, der convexe Streifen, obgleich sich keine Differenzirung der Wirbel erkennen lässt, als Rückgrat und das ganze Gebilde als ein Gemellus aufgefasst werden.

Wie aber dieser Foetus in so eigenthümlicher Weise an dem Bruchsack des andern hängend gefunden werden

konnte, und die Frage: ob der Bruchsack durch den Zug des Gemellus, also secundär — oder: ob der Bruch primär und die Bauchdecken, sich erweiternd, den andern Foetus zu sich heran gezogen haben — dürfte vielleicht wie nachstehend zu erklären sein.

Zuvörderst müssen wir den als Appendix an dem Bruchsack hängenden Foetus für einen Acardiacus ansprechen, da die Gefässverbindung dieser Frucht mit dem grössern Zwillingsbruder unfehlbar ihre Entwicklung zu einem Acardiacus zur Folge haben musste. Es entstehen, wie bekannt, die Acardiaci in einem Chorion in der frühsten Zeit der Entwicklung. Nach Bildung der Allantoiden tritt die Anastomose der Gefässe der Nabelstränge beider Foeten ein. Das Ueberwiegen des Blutdruckes des einen macht den andern Foetus zum Acardiacus.

Stirbt nun, wie in unserm Falle nach Form und Grösse angenommen werden muss, etwa in der neunten Woche der Acardiacus ab, so kann seine Schwere und sein Zerren an der obliterirten Anastomose sehr gut ein Schliessen der Bauchdecken verhindern und die Eventration verursachen. Er selbst bliebe dann, wie es hier geschehen, an dem obliterirten Gefäss und in engster Verbindung mit dem Zwillingsfoetus hängen.

Die zweite Alternative, dass der Bruch primär entstanden, die Bauchdecken wachsend den Acardiacus zu sich herangezogen haben, ist weniger wahrscheinlich. Es könnten dabei vielleicht, wie Ahlfeld angiebt, entzündliche Processe an den zwischen den Gefässen liegenden Amnionfalten angenommen werden, wodurch es zu Verklebungen gekommen, um den Platz des Acardiacus zu erklären. Da

aber die Nabelschnurbrüche verhältnissmässig spät, etwa in der 10. bis 12. Woche zu entstehen pflegen, die Anlage des Acardiacus indess früher, gleich nach der Bildung der Allantoiden, und die Entwicklung unseres Acardiacus nur bis etwa zur 9. Woche fortgeschritten ist, derselbe also früher abgestorben ist ehe der Bruchsack sich ganz ausgebildet, so hat die letztere Alternative wenig Wahrscheinlichkeit.

Bei der weiter fortgesetzten Untersuchung wird der oben erwähnte, unter dem Dünndarm liegende breite Sack, den wir für das colon ascendens angesprocheu haben, eröffnet. Es zeigt sich derselbe mit Meconium prall gefüllt. Auf der Seite, wo er mit dem Dünndarm communicirt ist eine taschenförmige Ausbuchtung, die für das Coecum gehalten werden muss; dicht daneben ein kleiner Appendix: wohl der processus vermiformis.

Nachdem das unmittelbar unter der Leber liegende Gebilde, das $1^1/_2$ cm. breit und 0,5 cm. dick ist, eröffnet worden, zeigt sich in demselben eine klare Flüssigkeit in einem hylusartigen Raume. Unter dem Microscop zeigen sich in Theilen, die aus der stärkeren Wandseite genommen sind, hellere Streifen, die für Canäle zu halten.

Wird man hiernach schon zur Annahme gedrängt, dass dies Gebilde eine Niere sei, so bestätigt sich dies weiter noch dadurch, dass man von dem hylusartigen Raume aus nach unten einen Canal 2 cm. weit sondiren kann, also wohl der weiter abwärts geschlossene Ureter.

Aus dem colon ascendens zeigt sich ferner ein Canal mit der Sonde verfolgbar, der hinter einem Gebilde von 4 cm. Länge und 3 cm. Breite, ganz ähnlich einem Uterus

geformt, hinabgeht. Dies Letztere ist, um das Bild beizubehalten, mit seiner ganzen Fundusbreite mit dem Colon verwachsen. Rechts und links erstrecken sich zwei breite Hautfalten nach Art der ligamenta lata und an der einen Seite, der rechten, befindet sich ein kleiner Appendix von 1 cm. Länge und 0,25 cm. Dicke, der für ein Ovarium angesprochen werden kann. Nach fernerm Abpräpariren zeigt sich an dem erwähnten Gebilde ein Stiel von 0,5 cm. Dicke, der hinter die Symphyse hinunter geht.

Das oben erwähnte Lumen, das sich, wie gesagt, mit der Sonde aus dem Colon verfolgen lässt, scheint hier in der Höhe des Beckeneinganges blind zu endigen.

In dem uterusähnlichen Körper würde sich die Blase befinden müssen. Dieselbe würde hier an ihrer richtigen Stelle liegen, wie auch der Verlauf der einen Umbilicalarterie vermuthen lässt, welche man nach dem Fundus hin verfolgen kann. Die fortgesetzte Section bestätigt indess diese Annahme nicht.

Der Canal aus dem Colon geht nicht hinter dem mit uterus verglichenem Körper hinab, blind endigend, wie es bei der Sondirung schien, sondern in denselben hinein. Es zeigt sich dies Gebilde prall voll mit Meconium gefüllt, in seinen Wänden stark hypertrophisch, von 0,25 cm. Dicke. Es wird nirgends ein Ausgang oder Fortsetzung aus demselben gefunden.

Wir haben also die Cloake für Blase und Darm vor uns. Es wird darauf zwischen den Oberschenkeln tiefer hineingegangen und allmählich der Schnitt 2 cm. tief vom Anus bis zur Symphyse geführt, aber keine Communication

des 1,5 cm. tiefen canalis ani mit irgend einem inneren Organ gefunden.

Auch hierbei zeigt sich nirgends eine Andeutung von äusseren Genitalien. Wir müssen also annehmen, dass eine Vereinigung der Müller'schen Gänge behufs Bildung der Genitalien ausgeblieben ist und zwar, nach Ahlfeld dadurch, dass der Zug, welcher auf den Enddarm durch den Nabelschnurbruch ausgeübt wurde, diesen ersteren vorgedrängt und die Vereinigung der Gänge verhindert habe.

Ebenso ist durch diesen Zug der Enddarm verhindert worden an normaler Stelle mit dem Anus in Communication zu treten und dadurch sowohl die Bildung der Cloake bedingt, als auch die hochgradige Einbuchtung der Wirbelsäule verursacht worden.

Das Absterben des Foetus selbst ist auf die Eventration zurückzuführen.

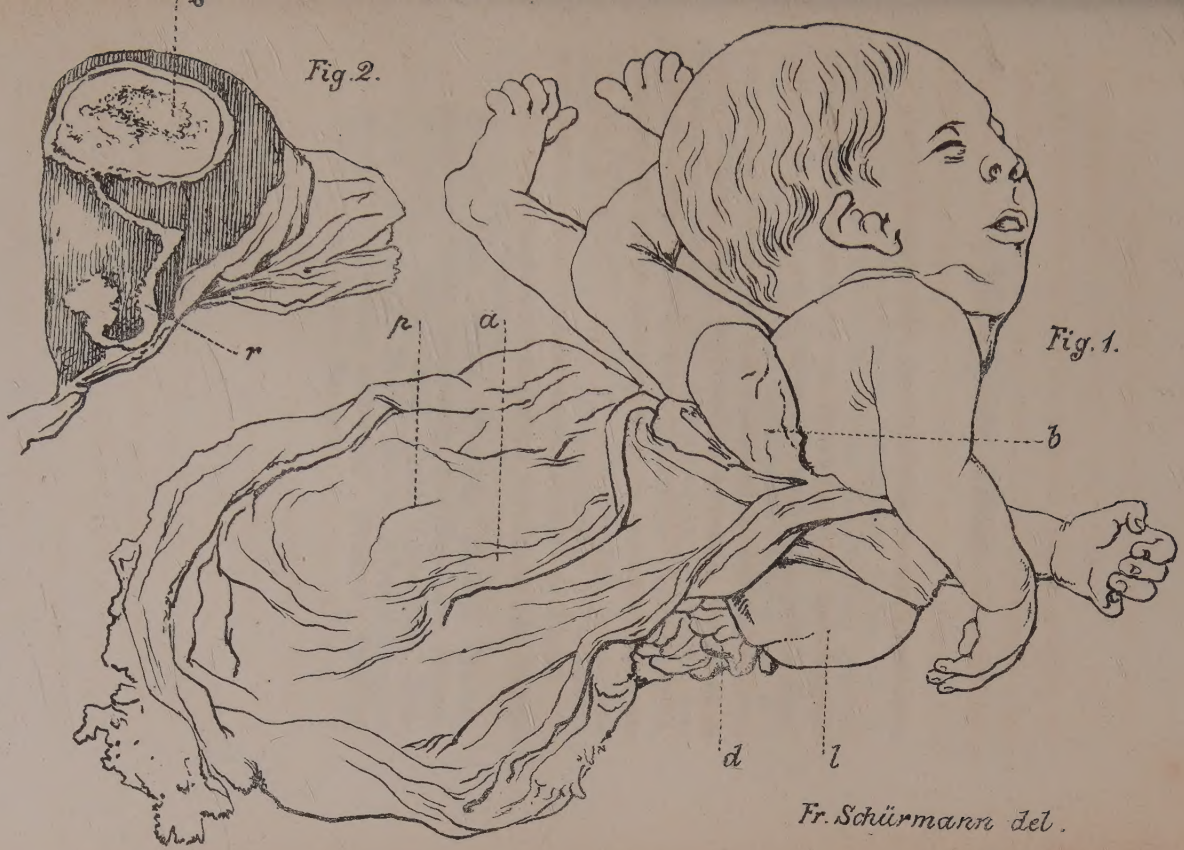
Fig. 2.
r
p
a
Fig. 1.
b
d
l
Fr. Schürmann del.

Curriculum vitae.

Carl Plume, Sohn des Gutsbesitzers und Posthalters Carl Plume, evangelischer Confession, wurde am 11. Januar 1834 zu Neudamm, Provinz Brandenburg geboren. Besuchte die Gymnasien zu Frankfurt a./O. und Königsberg N. M.; trat als Avantageur beim 8. Artillerie-Regiment ein und wurde dort Lieutenant. Schied aus dem königlichen Dienst und war Gutsbesitzer auf Thiergarten, Kreis Bunzlau. Sich den Studien widmend, wurde er in Marburg im October 1878 immatriculirt, absolvirte dort Februar — März 1879 an dem Gymnasium das Maturitäts-Examen; bestand im Sommer 1880 das tentamen physicum und im Prüfungsjahr 1882/83 eben daselbst das medicinische Staats-Examen. Das Sommersemester 1878 studirte er in Breslau; das Wintersemester 1880/81 in Berlin.

Als seine academischen Lehrer verehrt er die Herren Professoren und Docenten:

Beneke, Cohn, Dohrn, Frerichs, Gabriel, Gasser, Grützner, Hasse, Heidenhain, von Heusinger, Henoch, Horstmann, Hüter, Külz, Lahs, Lieberkühn, Liebreich, Mannkopff, Melde, Roser, Schmidt-Rimpler, Senator, Schottelius, Schroeder, Strasser, Virchow, Waldenburg, Zinke, Zwenger.